Chapter

# 1

# 턱교정수술이란?

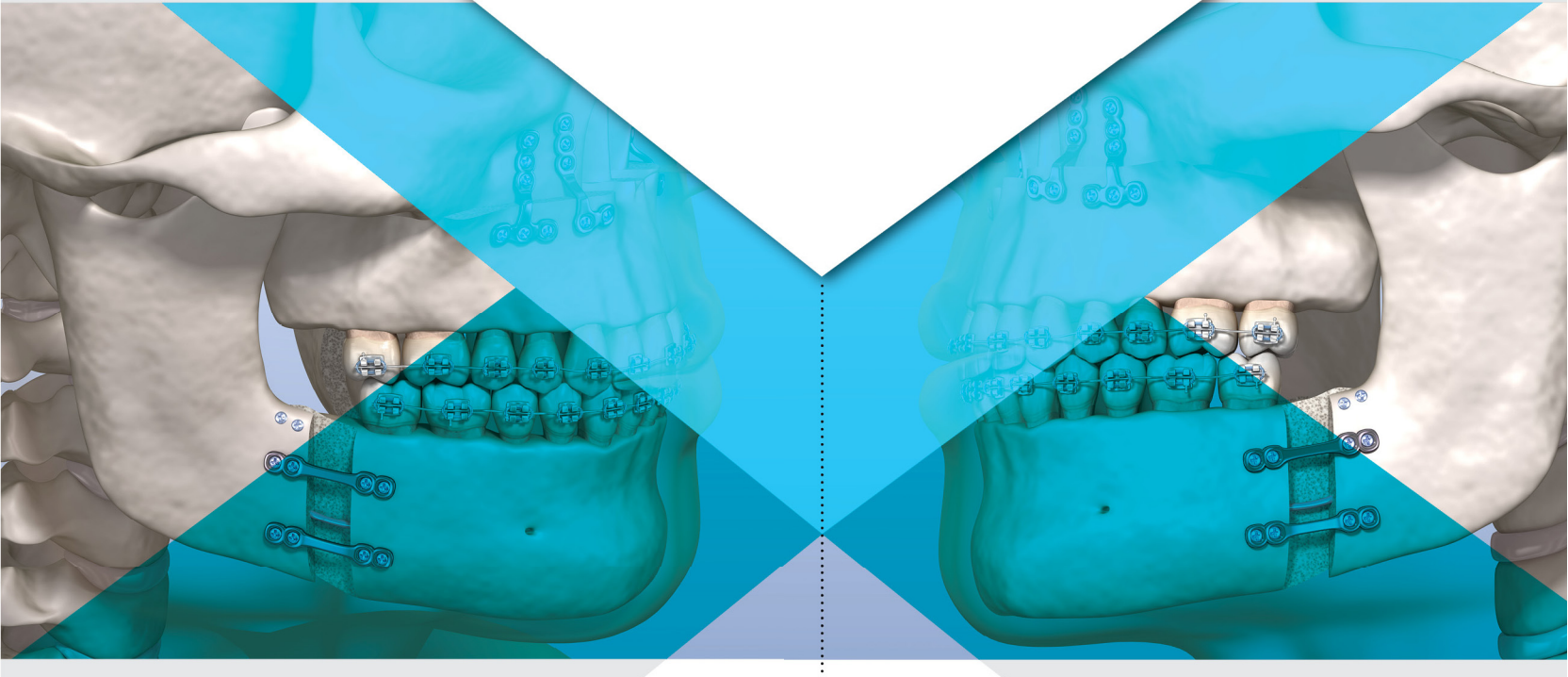

*Orthognathic Surgery*

턱교정수술은 턱얼굴변형증 환자에게 임상적으로 정상적인 기능을 회복시켜 주고 심미적으로 개선시켜 주기 위한 수술을 말한다.

턱얼굴변형증이란 한자로 顎顔面變形症으로 顎(上顎: 위턱, 下顎: 아래턱)과 顔面(얼굴)을 이루고 있는 골의 상호 위치 관계가 조화를 이루지 못하거나 형태학적으로 불균형을 이루고, 이와 관련하여 연조직의 변형이 있는 상태를 말한다. 턱얼굴변형증 환자는 일반적으로 상·하악 치아가 잘 맞지 않는 교합장애를 가지고 있고 이로 인해 상·하악 전치부로 냉면 등을 잘 자르지 못하는 등 저작장애와 구순음(ㅁ, ㅂ, ㅍ), 치설음(ㄴ, ㄷ, ㅌ), 구개음(ㅈ, ㅊ), 후두음(ㅇ, ㅎ) 등을 잘 발음하지 못하는 언어장애를 보이며, 대개의 경우 자신의 안모에 대한 열등감으로 사회활동의 위축을 보이는 경우가 많다. 이와 같은 경우 교정치료만으로는 만족스러운 기능회복과 심미적 개선을 얻을 수 없으므로 턱교정수술을 함께 해 주어야 한다.

Mendes 등(2019)은 턱교정치료를 받으려는 환자들에게는 기능적인 면도 물론 중요하지만 심미적인 면과 정신적인 면이 매우 강한 영향을 미친다고 하였다. Macey 등(2020)과 같이 정상교합을 가진 사람과 부정교합을 가진 사람 사이에 삶의 질의 차이가 있다고 볼 수 없다는 보고도 있었지만, Benson(2020)은 앞서의 보고를 검토한 후 유기적인 관계를 증명할 수 없었다는 것은 동의할 수 없다고 하면서 Kragt 등(2016)이 9,293명의 부정교합을 가진 청소년과 10,717명의 정상교합인 청소년 비교 시 부정교합을 가진 청소년들의 삶의 질(oral health-related quality of life; OHRQOL)에 좋지 않은 영향을 미칠 확률이 1.74배 높았다고 하였던 보고 외 많은 문헌을 분석하여, 부정교합이 구강 건강과 기능, 정서적인 안정 등에 좋지 않은 영향을 미친다고 하였다. Al-Asfour 등(2018)은 심미적인 개선(80.3%) 또는 저작기능의 개선(75.8%)을 목적으로 턱교정수술을 한 66명의 환자를 분석하여 평균 93.9%의 만족감을 나타냈다고 하였으며, Ghorbani 등(2018)도 코의 모양에 아쉬움을 보이는 경우도 있었지만 91.7%가 심미나 기능 면에서 만족감을 보였다고 하였다. 또한 Tang 등(2020)도 다수의 관련 문헌 고찰을 통해 Class Ⅱ와 Class Ⅲ를 가진 환자의 턱교정수술 후 턱얼굴변형의 형태나 성별에 관계없이 안모의 개선에 만족하였으며, 이에 따라 정신적인 안정을 얻었고 사회적으로도 더 적극적으로 활동할 수 있었다고 보고하였다.

## 1 턱교정수술의 목적

턱교정수술은 단기간 혹은 장기간 경과 시에도 잠재적인 후유증을 최소한으로 줄이면서 안정적으로 건강을 회복시켜 주고 정상적인 형태와 기능을 유지시켜 줄 수 있어야 한다. 또한 심미적인 변화도 턱교정수술의 중요한 목적 중 하나이므로 턱얼굴변형의 치료계획 시 기능적인 개선과 함께 심미성을 최대로 이룰 수 있는 심미적인 개념이 당연히 포함되어야 한다. 필자 등(2001)이 참여한 연구에 의하면 432명의 턱교정수술 환자 중 심미적 이유로 수술한 환자가 83.3%로 저작장애, 언어장애 또는 턱관절장애 등의 기능장애를 이유로 수술한 환자보다 훨씬 많아, 앞서 언급한 Mendes 등(2019)의 주장과 같은 결론이 도출되었다.

기능과 심미성 회복을 위해서는 (1) 근-골격, 치아-치조골 및/또는 연조직 관계를 개선하며, (2) 교합을 개

선하고, (3) 치아 및 치아주위 조직의 건강을 증진시키며, (4) 저작기능 및 연하기능을 개선하고, (5) 언어기능을 개선시켜 주어야 한다. 또한 (6) 술 후 교정치료의 안정성을 증진시켜 주어야 하며, (7) 관련된 턱관절장애 및 근장애 발생을 예방하거나 기존의 증상을 개선시켜 주어야 하고, (8) 기도를 개선하여 수면장애호흡의 발생을 예방하거나 기존의 증상을 개선시켜 주어야 하며, (9) 술 후 발생될 수 있는 장애 기간을 최대한 감소시켜 줄 수 있어야 한다. 이 같은 성공적인 턱교정수술을 해 줌으로써 (10) 사회적·정신적 건강도 증진시켜 줄 수 있다.

이러한 수술의 목적 중에서 환자는 어떤 것이 가장 중요할까? 아마도 기능이나 안정성은 당연한 것으로 생각하고 심미적 회복을 가장 중요하게 생각할 것이다.

치과의사는 보기 좋은 얼굴도 중요하지만 기능을 강조한다. 필자의 경우를 봐도 그렇다. 심미적인 면은 환자의 마음에 따라 변수가 있을 수 있기 때문에 기능회복에 무게를 두게 된다. 그래서 필자는 환자에게 무엇이 가장 고치고 싶은지를 물어보고 실현 가능성에 대하여 논의한다. 너무 어렵게 생각할 필요는 없다. 해부학적으로 정상적이 되면 심미적으로도 좋아질 수 있다는 것이 필자의 기본적인 생각이다. 운동선수도 자세가 좋아야 잘할 수 있고 바둑도 바둑판에 놓인 돌의 모양새가 좋은 쪽이 잘 두는 사람이듯이, 환자를 보는 치과의사가 올바른 자세를 가져야 환자를 잘 볼 수 있는 것도 마찬가지이다.

치과의사가 놓치기 쉬운 것 중 하나는 환자는 수술이 간단하기를 원한다는 것이다. 설사 수술이 쉽지 않다는 것을 알고 있어도 "수술은 간단하죠, 쉽죠?"라고 직설적으로 묻기도 한다. 위안을 받고 싶은 마음이겠지만 쉬운 수술, 간단한 수술이란 없다고 말한다. 단순한 발치라도 전혀 합병증이 없을 수 없는 것과 같다.

## 2 치료의 순서

턱교정수술의 치료 순서는 (1) 술 전 교정치료, (2) 턱교정수술, (3) 술 후 교정, (4) 술 후 결과의 유지를 위한 방법 등으로 이루어진다. 요즘은 술 전 교정치료 없이 턱교정수술을 먼저 하고, 이후에 교정치료로 마무리하는 방법이 많이 소개되고 있다.

### 1) 턱교정수술 전 교정치료

교정치료는 외과적인 처치보다 미세한 움직임이 필요하기 때문에 술 전에 완전히 교정치료를 하였다고 하더라도 수술 시 상·하악골의 이동량에 따라 상당한 기간의 술 후 교정치료를 필요로 한다. 이 때문에 술 전 교정치료에 대한 논란이 있는데, 필자는 술 전 교정치료는 술 후 상·하악골의 관계가 최소한의 교합으로 안정을 유지할 만큼 되어 있으면 된다고 생각한다. 왜냐하면 술 전 비정상적인 상·하악의 위치 관계에서 정교한 교정치료를 한다는 것이 어렵고 기간이 많이 필요한 반면, 상·하악골 및 연조직 관계가 정상적으로 이루어진 상태에서 술 후 교정치료가 보다 쉽게 이루어질 수 있기 때문이다.

필자의 경험으로 1990년부터 2000년까지 342명의 턱교정수술 환자에서 술 전 교정치료 기간은 평균

20.6개월이었으며, Dowling 등(1999)은 7년간 315명의 환자에서 15.4개월(3~92개월), Luther 등(2003)은 17개월(7~47개월)이었다고 하였고, Slavnic과 Marcusson(2010)은 6년간 207명의 환자에서 필자 등과 비슷한 19.2개월(2.4~68.4개월)이 걸렸다고 하였다.

발치를 하는 경우 Fink와 Smith(1992)는 평균 4개월, Dowling 등(1999)은 9개월 길어졌다고 하였으며, Vig(1990)는 술 후 상악과 하악이 횡적으로 적합하게 맞고 반대교합과 치아의 회전이 없다면 최소한 3~7개월이 더 필요하다고 하였다. Luther 등(2003)은 단지 0.3개월 길어졌다고 하였는데, 이것은 발치하는 치아의 수와 위치 등에 따라서 달라질 수 있으므로 임상적으로 크게 중요하지는 않다고 하였다.



## 2) 턱교정수술 전 교정치료와 술 후 마무리 교정치료

턱교정수술 후 교정치료의 주요 목적은 상·하악 치궁의 조절, 치근의 평행 유지와 세부적인 치아의 위치를 바르게 하는 것이다.

필자 등(2001)은 술 후 교정치료 기간이 12.9개월이었는데, Dowling 등(1999)은 5.9개월, Slavnic과 Marcusson(2010)은 4.6개월(0~18.8개월)이 걸렸다고 하였다. Luther 등(2007)은 69명의 환자를 5년간 추적하여 술 후 평균 교정치료 기간이 7.5개월(5~11개월)이었고 술 전 교정치료 기간과는 연관성이 없었다고 하였다. 하지만 Lee 등(1994)은 술 전 교정치료 시 교합이 잘 이루어져야 술 후 교정치료가 9개월 이내에 완성될 수 있다고 하였다. Proffit과 Miguel(1995)은 술 후 교정치료가 이것보다 길면 술 전 교정치료가 부적절했거나 상·하악골 위치에 관한 외과적 문제가 있기 때문이라고 하였다.

턱교정수술 환자의 총 진료 기간은 Proffit과 Miguel(1995)은 18~28개월, Luther 등(2003)은 17~35개월이라고 하였다. Dowling 등(1999)은 평균 21.9개월이라 하였는데 총 진료 기간 21.9개월 중 술 전 교정치료 15개월, 술 후 교정치료 5.9개월로 턱교정수술과 관련하여서는 결과적으로 1개월 걸리는 것으로 되어 있으며, 이 기간에도 교정 장치는 환자의 구강 내에 장착되어 있다. Jeong 등(2017)은 선 수술 증례 45건과 교정치료 후 턱교정수술을 시행한 53건의 증례를 비교하여 선 수술의 경우 평균 14.6개월, 교정치료 후 수술의 경우 평균 22개월이었다고 하였으며, 각각 발치의 경우 24.8개월과 21.6개월, 비발치의 경우 13.6개월과 21.7개월로 선 수술의 경우 기간에 큰 차이를 보인 반면 술 전 교정치료를 한 경우 큰 차이를 보이지 않았다고 하였다. 그 이유로 선 수술 시 regionally accelerated phenomenon(RAP, 국소적인 촉진 현상), 자연적인 보상과 술 후 교정치료의 방향이 일치하기 때문일 것이라고 하였다.

Nurminen 등(1999)은 환자의 치료 만족도 조사에서 턱교정수술 환자들의 79%가 교정치료 기간이 가장 힘든 시기라 답했다고 하였는데, 치료 만족도를 높이기 위하여 Cunningham 등(1996)은 교정치료 시 영국교정학회에서 만든 동의서를 포함한 가이드라인에 따라 정확하고 충분한 설명을 해 주는 것이 필요하다고 하였다. Warren과 Jones(1999)도 교정치료 시 유지 기간을 포함하여 계획된 치료 내용에 대하여 충분히 설명해 줄 때 환자의 만족감을 높일 수 있다고 하였다.

### 3) 선 수술 후 교정치료(턱교정수술을 가능한 한 조기에 해야 하는 이유)

술 전 교정치료의 목적은 부정교합 자체를 치료하기보다는 기존의 부정교합과 안모의 심미적 개선을 위하여 턱교정수술 후 상태를 잘 유지할 수 있을 만큼 최소한으로 치아를 교정하는 것이며, 선 수술의 목적은 턱교정수술로 환자의 안모를 조기에 개선하여 스스로에 대한 자신감을 북돋아 주어 환자의 협조를 용이하게 얻기 위함이다.

일반적으로 턱교정수술은 상·하악의 발육저하로 인한 경우 가능한 한 빨리 하는 것이 바람직하고, 주걱턱과 같이 과도한 성장으로 인한 경우는 15~16세 이후 안면골의 성장이 완료된 후에 하는 것이 좋다.



### 4) 수술 방법

수술 방법은 다음과 같이 크게 3가지로 생각할 수 있다.

① 안면골을 절단 또는 절제하여 수직적, 전후방 또는 횡적으로 줄여 주는 방법

② 반대로 골의 절단 및 절제 또는 이물질을 사용하여 골을 증강시켜 주는 방법

③ 안모 비대칭 등 불균형을 조절해 주는 방법

**이 같은 수술 방법을 이해하기 쉽도록 증례를 중심으로 보면 다음과 같다.**

#### Le Fort Ⅰ 골절단술과 하악골 양측 하악지 시상분할골절단술(술 전 교정치료)의 증례

16세 여성 환자(그림 1-1)로 상악골의 발육저하와 하악골의 과성장으로 안면 중앙부가 함몰된 하악전돌증의 전형적인 모습으로, 교정치료를 먼저 하고 턱교정수술 후에 마무리 교정치료를 하였던 증례이다.

환자는 저작기능 장애와 전치부 개방교합을 주소로 내원하였는데 가족력으로 어머니가 중등도의 하악전돌증을 갖고 있었다. 환자는 턱교정수술을 전제로 약 2년간의 술 전 교정치료를 하였다. 여기서 수술을 전제로 교정치료를 하였다고 강조하는 이유는 교정치료만으로 골격계의 변형을 치료하려다가 실패하여 수술하려고 내원하는 경우 치아의 배열상태가 수술에 부적합한 경우가 있기 때문이다.

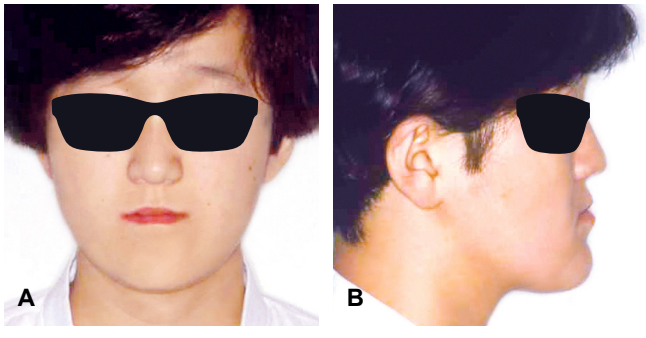


그림 1-1. 술 전 정면 모습(A)과 정측면 모습(B). 상악골의 발육저하와 하악의 과성장으로 안면 중앙부가 함몰되어 보인다.

그림 1-2에서 보듯이 현증으로 (1) 중안면부의 함몰, (2) 전치부 개방교합, (3) 하악골의 7mm 전돌을 보였다. 치료계획은 (1) Le Fort Ⅰ 상악골절단술로 상악골을 전방이동시키고, (2) 하악골 시상분할골절단술로 하악골을 후방으로 이동시키며, 동시에 (3) 이부성형술을 시행하여 상악과 하악을 비롯한 안면골의 전후방 위치와 얼굴 전체의 수직 비율을 맞추기로 계획하였다(그림 1-3, 1-4). 그림 1-5는 수술 직후의 모습

그림 1-2. 술 전 구강 내 소견으로 전치부 및 소구치부까지 개방교합을 보이며 하악이 전방으로 돌출되어 있다. 후방 구치만이 교합되고 있다.

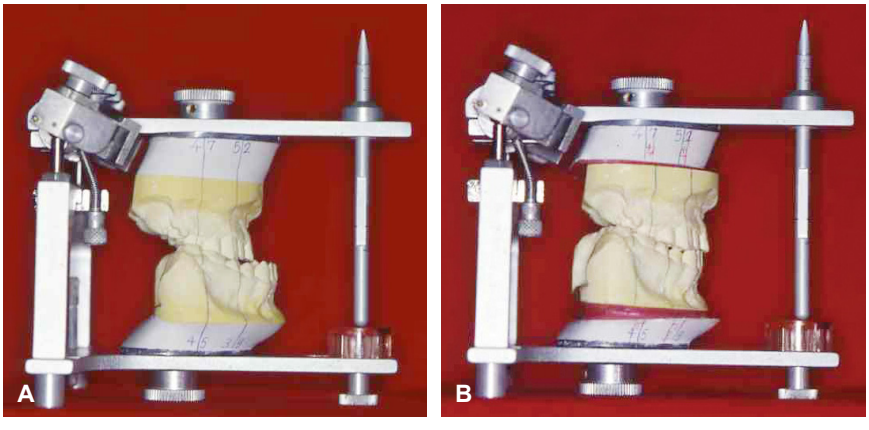


그림 1-3. 술 전 모델(A)의 교합상태로 하악골이 심하게 전방으로 돌출된 것을 볼 수 있다. 모델상에서 수술을 재현한 것(B)으로 수술 시 상·하악골의 이동량과 이동 위치를 확인할 수 있으며 수술 시 사용할 스플린트를 만들었다.

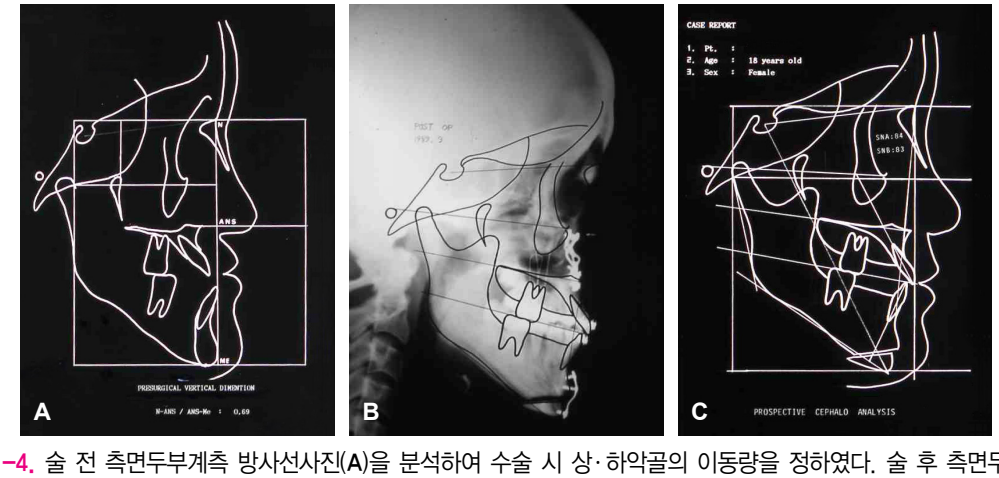


그림 1-4. 술 전 측면두부계측 방사선사진(A)을 분석하여 수술 시 상·하악골의 이동량을 정하였다. 술 후 측면두부계측 방사선사진(B)과 분석(C)으로 술 전 계획과 비교 분석하였다.

이며 그림 1-6은 수술 6개월 후의 모습으로 매우 만족스러운 표정을 짓고 있다. 환자의 만족도는 술 전 -5.5에서 술 후 +9.5였다.

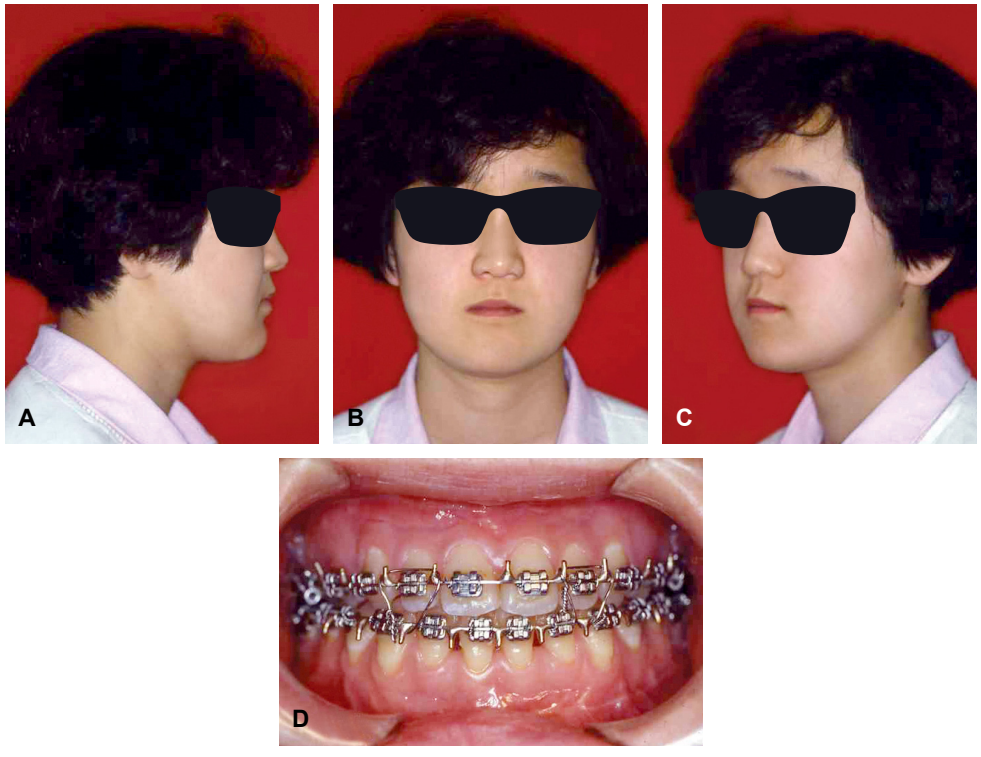


그림 1-5. 술 후 안모 사진(A, B, C). 안모의 외형 및 상·하악 간의 균형이 잘 맞는 것을 볼 수 있다. 술 후 상·하악 치아가 고르게 교합되어 있으며(D), 이를 유지함으로써 재발을 줄일 수 있었다.

그림 1-6. 수술 6개월 후 만족스러워하고 있다.

## Le Fort Ⅰ 골절단술과 하악골 양측 하악지 시상분할골절단술(선 수술)의 증례

19세 남성 환자로 상악골의 발육저하와 하악골의 과도한 성장으로 골격형 Class Ⅲ 부정교합이었다(그림 1-7). 15mm의 반대교합으로 부정교합의 정도가 매우 심하였으나 환자의 개인적인 사정으로 의도치 않게 턱교정수술을 먼저 하게 되었던 경우이다. 미국에 이민 갈 예정이어서 수술은 우리나라에서 받고 교정치료는 미국에서 하고 싶다고 하였다.

주소는 심한 골격성 부정교합으로 인한 저작장애와 심미적 불만이었다. 가족력으로 아버지가 중등도의 Class Ⅲ 부정교합을 갖고 있었다. 현증은 (1) 안면 중앙부의 함몰과 (2) 15mm의 전치부 반대교합으로 깊은 접시형의 안모를 보였으며, (3) 구치부에서 7mm의 반대교합을 보였다. (4) 하악골의 돌출로 인한 하순의 긴장감도 관찰되었다. 습관적으로 입을 오므리려고 애썼다(그림 1-8).



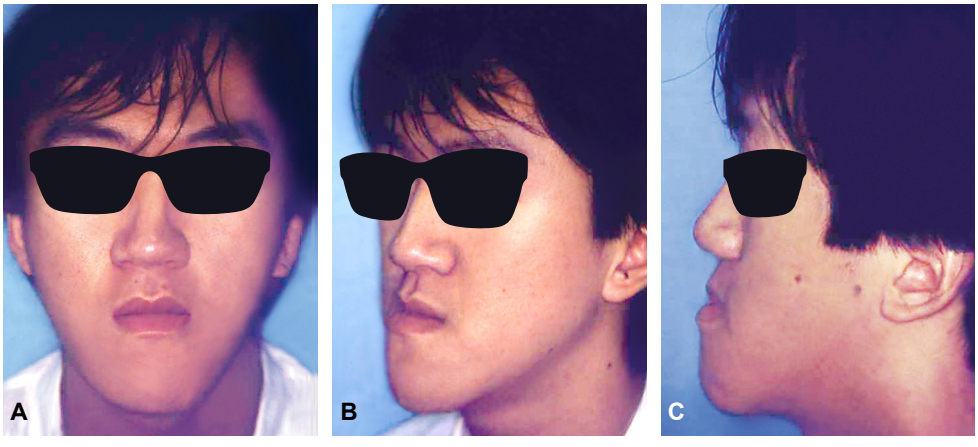


그림 1-7. 술 전 정면(A) 및 측면 모습(B, C). 전체적으로 안모가 길며 턱이 뾰족하게 앞으로 나온 접시형 모양이다.

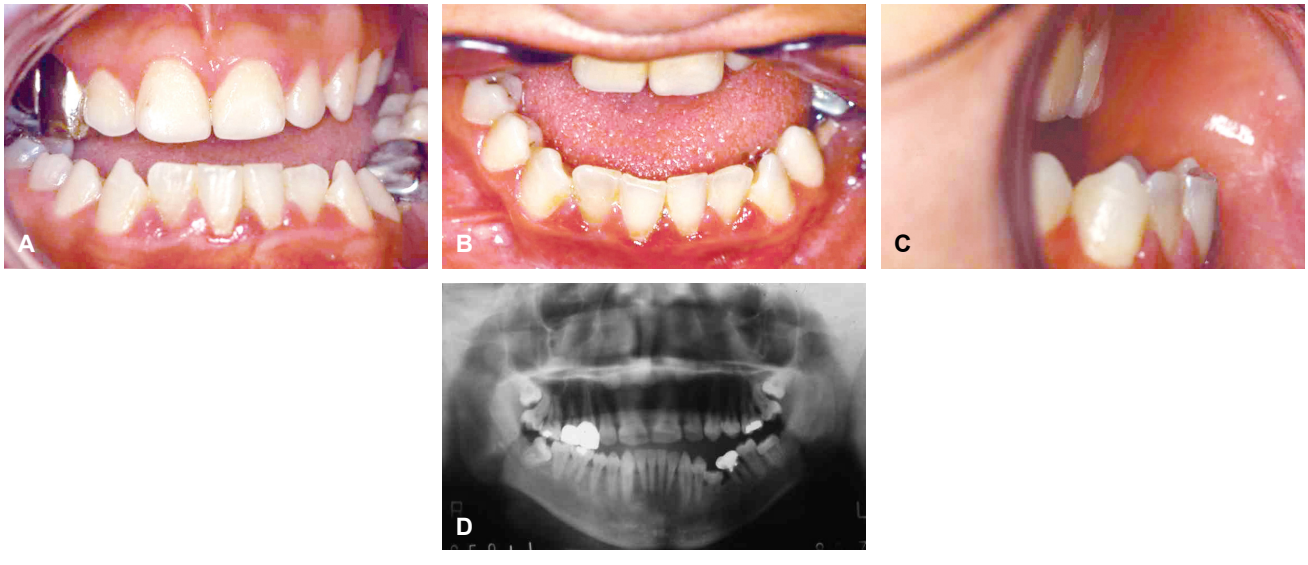


그림 1-8. 술 전 구강 내 모습(A, B, C). 하악골의 돌출로 인한 전치부의 개방교합과 반대교합을 보인다. 파노라마 방사선 사진(D)에서 심한 부정교합이 있는 것을 알 수 있다.

치료계획은 (1) Le Fort Ⅰ 골절단술로 상악을 8mm 전방이동하고, (2) 하악골 하악지부에서 시상분할골절단술로 하악을 9mm 후방이동하며, (3) 이부성형술로 턱끝을 5mm 후방이동시키기로 하였다. 앞서 설명하였듯이 (4) 수술 후 교정치료를 받기로 하였다.

술 후에 상·하악 전치부 절단교합을 보였으나 비교적 양호하였다. 술 후 재미있는 일화로서 현저한 안모변화로 비자 신청 시 대사관에서 사진을 재요청하는 일이 있었다고 하였다(그림 1-9, 1-10). 환자의 만족도는 술 전 −4.5에서 술 후 +9.5가 되었다.



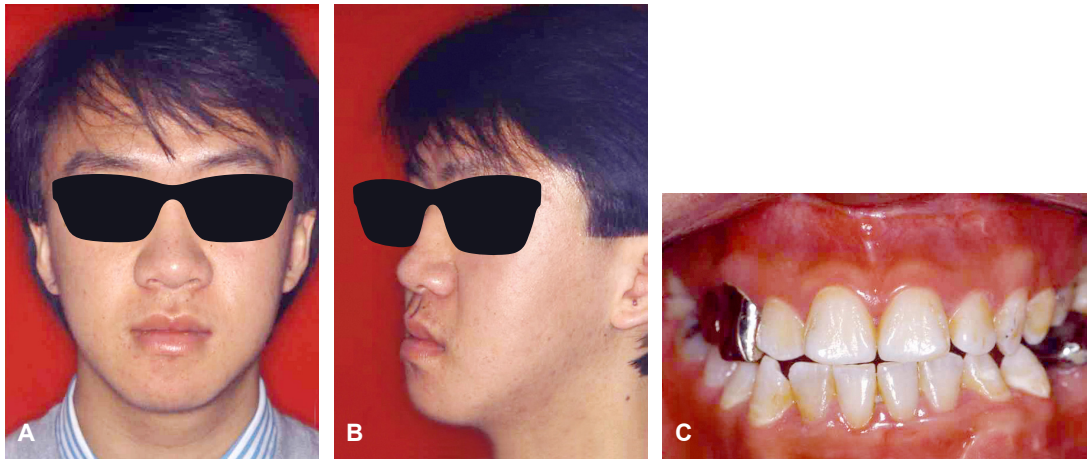


그림 1-9. 술 후 얼굴의 정면(A) 및 측면(B) 모습에서 많이 개선된 것을 볼 수 있다. 교합(C)은 전치부의 절단교합으로 아쉬움이 있었으나 구치부의 교합 관계는 비교적 안정적인 상태를 유지하고 있다.

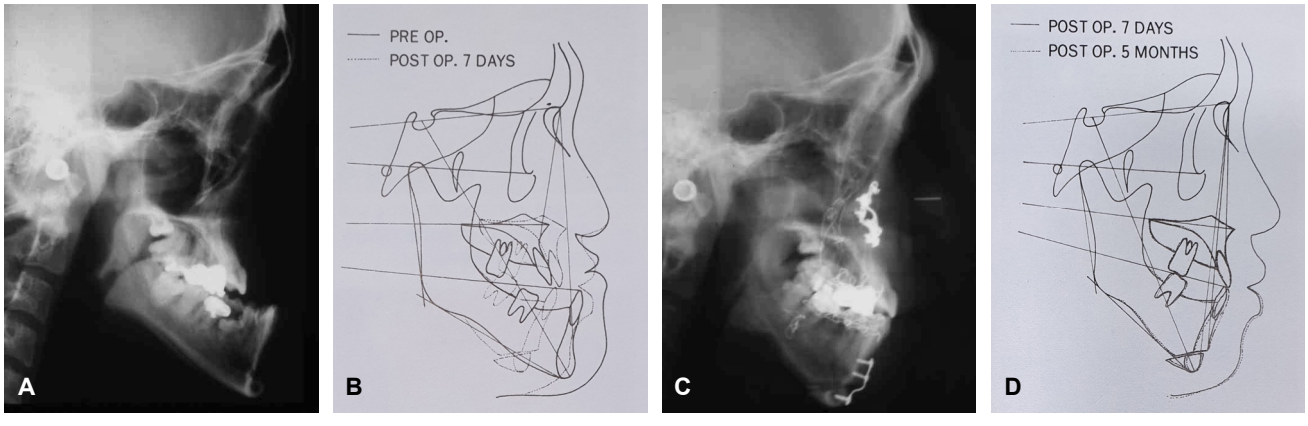


그림 1-10. 술 전(A, B), 술 후(C, D)의 측면두부계측 방사선사진으로, 술 전에 비하여 술 후 상·하악골의 전후방 및 수직 위치가 비교적 정상적인 위치 관계를 보여 주고 있다.

## 하악골 양측 하악지 시상분할골절단술(술 전 교정치료)만 시행한 증례

22세 남성 환자로 상악골의 발육저하와 하악골의 과성장으로 안면 중앙부가 함몰된 접시형의 하악전돌증으로, 술 전 교정치료를 먼저 시행하고 하악골만 턱교정수술을 계획하였다. 환자는 저작기능의 회복과 심미적 개선을 주소로 내원하였고 가족력은 없었다. 턱교정수술 전에 약 1년 6개월 동안 교정치료를 하였다.

현증으로 중안면부의 함몰과 하악골의 전방돌출을 보였고 비교적 긴 하안면부를 보였다(그림 1-11). 구강 내 검사에서 하악의 전방돌출로 인한 상·하악 전치부 반대교합이 있었으며, 상악 전치는 심하게 순측경사되어 있었고 하악 전치부는 설측 경사되어 있었다(그림 1-12). 일반적으로 동양인의 중안면부는 약간 함몰되어 있어서 비순각이 예각을 이루고 있다. 하지만 요즘 성형수술을 많이 하면서 오뚝하게 코를 세워 모두 둔각이 되게 하는 경향이 있다. 이 환자는 중안면부가 약간 함몰되었으나 하악의 수술만으로도 전반적인 안모의 균형을 맞춰 줄 수 있다고 생각하여 하악만 수술하기로 치료계획을 세우고(그림 1-13), 하악골 양측 하악지 시상분할골절단술로 하악골을 후방으로 이동시켜 상악골과 하악골을 비롯한 안면골의 전후방 위치와 얼굴 전체의 수직 비율을 맞추어 주었다(그림 1-14). 구강 내 교합상태도 안정적이었다(그림 1-15). 환자의 만족도는 술 전 −3.5에서 술 후 +9.5였다.

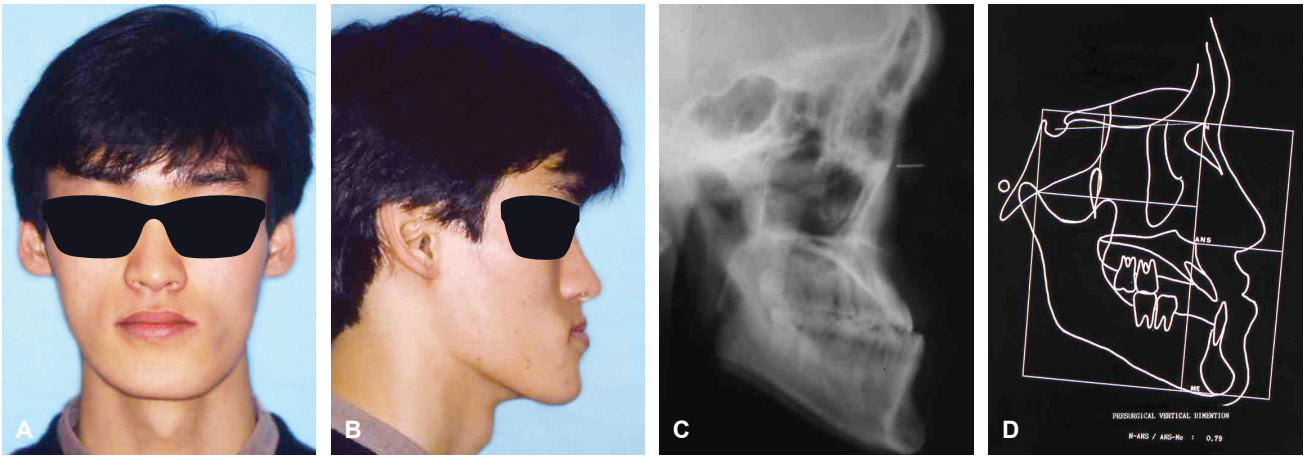


그림 1-11. 비교적 긴 안모에 중안면부의 함몰과 하악골의 전방돌출을 보인다. 측면두부계측 방사선사진(C, D)을 분석하였다.

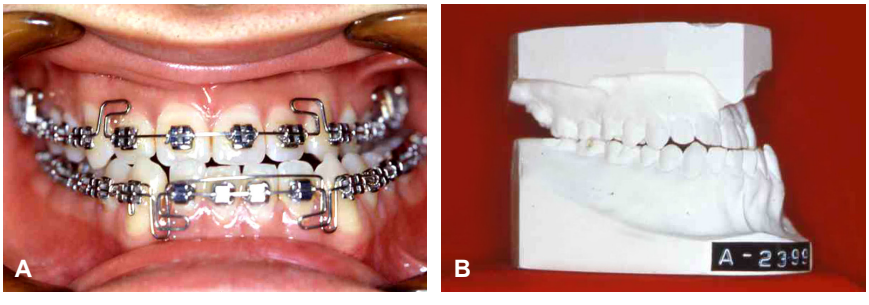


그림 1-12. 술 전 구강 내 소견(A)과 술 전 모델(B)에서 하악골이 전방으로 돌출되어 있다. 교합은 소구치부에서 이개가 있으나 전반적으로 상·하악 치아의 접촉이 이루어지고 있다.