Chapter 1

약력교정의 중요성

Importance of **L**ight-force **O**rthodontic **T**reatment



1. 약력교정의 필요성 *(Necessity of light-force orthodontic treatment)*

1) 적은 통증 *(Less pain)*

치과치료를 받는 환자들은 공통적으로 치과치료 중 발생하는 통증에 대해 공포심을 가진다. 정도의 차이는 있으나 소아, 청소년, 성인 모두 통증에 대한 공포심을 가지며 이로 인해 치과치료 자체를 거부하는 경우도 있다. 특히 교정치료로 인한 통증은 치료 초기에 환자의 삶의 질(quality of life) 저하에 유의미한 영향을 미친다는 연구 결과도 있다.[1] 대부분의 경우 교정치료로 인한 통증은 술자가 발생시키는 통증인 동시에 치료가 시작되면서 새로 발생하는 통증이므로 환자가 더욱 민감하게 반응할 수밖에 없다. 이러한 '예견된 통증' 때문에 교정치료가 필요한 상태임에도 불구하고 교정치료 자체를 거부하는 환자들도 있으며, 교정치료를 시작했더라도 교정장치 조정을 위해 치과에 내원하는 날을 공포스러워하는 환자들도 있다.

교정통을 조절하기 위한 방법으로 타이레놀과 같은 아세트아미노펜 성분의 진통 및 진정작용만 하는 진통제를 복용시키거나 저강도 레이저 치료(low-intensity laser therapy)를 사용하는 방법 등이 있으나,[2] 가장 중요한 것은 통증이 생기는 원인을 조절하여 통증이 발생하지 않도록 하는 것이다.

교정장치로 인한 통증의 원인에는 크게 2가지가 있다. 먼저 장치가 구강내 연조직을 자극하여 발생하는 통증과 불편감이다. 이는 장치의 부피를 감소시키거나 투명교정장치와 같은 가철식 장치를 사용함으로써 일부 해결할 수 있다. 불편감을 최소화한 장치인 투명교정장치(clear aligner)가 중요한 대안이 될 수 있으나 여전히 가철식 장치의 한계점을 지닌다. 치료효과를 전적으로 환자의 장치 착용에 의존하고 착용 시간도 상당히 길기 때문에 협조도를 완벽히 얻기 어려운 경우 치료효과가 감소하게 되며, 투명교정장치 자체가 갖는 한계로 인한 치료효과의 한계도 분명하다.

두 번째 통증은 교정장치의 과도한 힘으로 인한 통증이다. 과도한 힘을 사용하여 치아이동을 유도하게 되면 간접 흡수 과정에서 치아이동이 느려질 뿐만 아니라 통증이 발생하게 된다. 이를 교정통(orthodontic pain)이라고 한다. 교정통은 치수와 치주조직의 혈류 변화를 동반한 염증반응의 결과이며 P물질(substance P), 히스타민(histamine), 엔케팔린(enkephalin), 프로스타글란딘(PGEs), 류코트리엔(leukotriene), 사이토카인(cytokine) 등 다양한 화학물질의 방출을 동반한다. 이러한 물질들은 통각과민(hyperalgesia)을 발생시키며 교정통을 느끼게 한다.[3] 장치를 재활성한 후 2~3일간 통증을 심하게 느끼는 경우가 많으며 통증 민감도가 높은 환자의 경우에는 수면장애를 겪을 정도로 괴로워하기도 한다. 이를 조절하기 위해서는 강한 힘이 아닌 이상적인 '약한 힘', 즉 '교정적 치아이동을 위한 최적의 힘(optimum forces for orthodontic tooth movement)'을 사용하여 치아이동에 꼭 필요한 힘만 사용할 수 있는 노력을 기울여야 한다(표 1-1).[4] 치과의사들이 교정치료 시 주로 사용하는 치아이동

표 1-1. 교정적 치아이동을 위한 최적의 힘[4]

치아이동의 종류	힘(gm)
경사이동(tipping)	35–60
치체이동[bodily movement(translation)]	70–120
치근이동(root uprighting)	50–100
회전(rotation)	35–60
정출(extrusion)	35–60
압하(intrusion)	10–20



그림 1-1. 구강내 힘 측정기(intraoral force gauge).

의 종류인 경사이동(tipping), 회전(rotation), 정출(extrusion)에 필요한 힘은 단근치에서 35~70gm으로 상당히 약한 힘이며, 압하(intrusion)의 경우에는 10~20gm으로 손으로는 느끼기 어려울 정도로 약한 힘이다. 그러므로 치과의사들은 습관적으로 구강내 힘 측정기(intraoral force gauge)(그림 1-1)를 사용해 교정장치의 교정력을 측정하여 정확한 힘을 가하기 위해 노력하거나, 힘조절이 용이하고 약한 힘을 가할 수 있는 교정장치를 사용해야 한다.

약한 힘을 가하기 위해서는 교정장치의 최대 활성 시 발휘하는 힘의 크기가 작아야 하며, 하중-변형률(load-deflection rate)이 낮아서 활성시키더라도 힘의 크기가 작게 증가해야 한다. 이를 위해서는 하중-변형률 곡선상의 기울기가 가파른 스테인리스 스틸(stainless steel) 호선보다는 TMA 호선이나 NiTi 호선을 사용할 필요가 있다(그림 1-2). NiTi 호선은 변형량이 많더라도 하중 증가폭이 적으므로, 증가폭이 상대적으로 큰 TMA 호선이나 스테인리스 스틸 호선에 비하여 약한 힘을 발휘하는 데

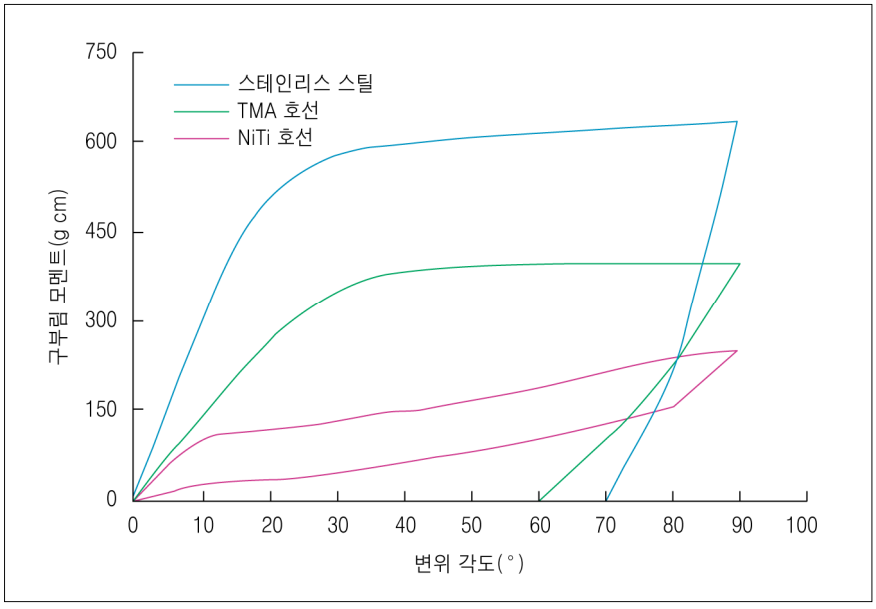

그림 1-2. 스테인리스 스틸, TMA, NiTi 호선의 하중-변형률 곡선. NiTi 호선은 변형량이 많더라도 하중의 증가폭이 적으므로, 증가폭이 상대적으로 큰 TMA 호선이나 스테인리스 스틸 호선에 비하여 약한 힘을 발휘하는 데 유리하다.[5]

유리하다. 또한 굵은 직경의 호선보다는 가는 직경(.008~.012″)의 호선을 사용하는 것이 필요하다.[5]

탄성체의 경우 일반적인 파워체인보다는 약력을 발휘하는 파워체인[Pro Chain Extra Super Light (DENTSPLY Sankin)]을 사용하거나 약력 탄성 밴드[E-Band(E-wireligner Co.)], 약력 탄성 체인[E-Chain(E-wireligner Co.)] 또는 초탄성 나이타이 폐쇄 코일 스프링[E-Coil spring(E-wireligner Co.)]을 사용하는 것이 약한 힘을 가하는 데 큰 도움을 줄 것이다. 약한 힘을 가하는 데 용이한 기구와 술식에 대해서는 제2, 3장에서 좀 더 자세히 알아보도록 하겠다.

2) 효율적인 치아이동 *(Efficient tooth movement)*

효율적인 치아이동을 위해서는 치아이동에 꼭 필요한 힘만 가해야 한다. 교정학을 공부할 때 가장 처음 접하게 되는 "최신치과교정학(Contemporary orthodontics, 6th ed)"에서는 치아이동을 위해서 교정적 치아이동을 위한 최적의 힘(optimum forces for orthodontic tooth movement)이 필요하다고 언급하고 있다. '최소의' 힘이 아닌 '최적의' 힘이라는 표현을 사용한 이유는 그 범위 내의 힘이 가해질 때 치주인대 내 혈관이 폐쇄되지 않으면서 세포 활성이 자극되어 최적의 치아이동이 이루어질 수 있기 때문이다. 그보다 큰 힘이 가해질 경우는 간접 골흡수(indirect bone resorption)가 일어나 통증이 발생할 뿐만 아니라 오히려 치아이동이 지연될 수 있으므로, 이상적인 힘(optimal force) 이상의 힘은 치아이동에 해로울 수 있다.

이상적인 힘 범위 내의 힘이 가해질 때는 치주인대 혈관이 부분적으로만 압박되어 직접 골흡수(direct bone resorption) 기전이 발생하면서 지연 없이 치아이동이 발생하게 된다(그림 1-3). 직접 및 간접 흡수 간 치아이동 과정의 차이를 좀 더 자세히 살펴보면 직접 골흡수에서는 치조경막 외부의

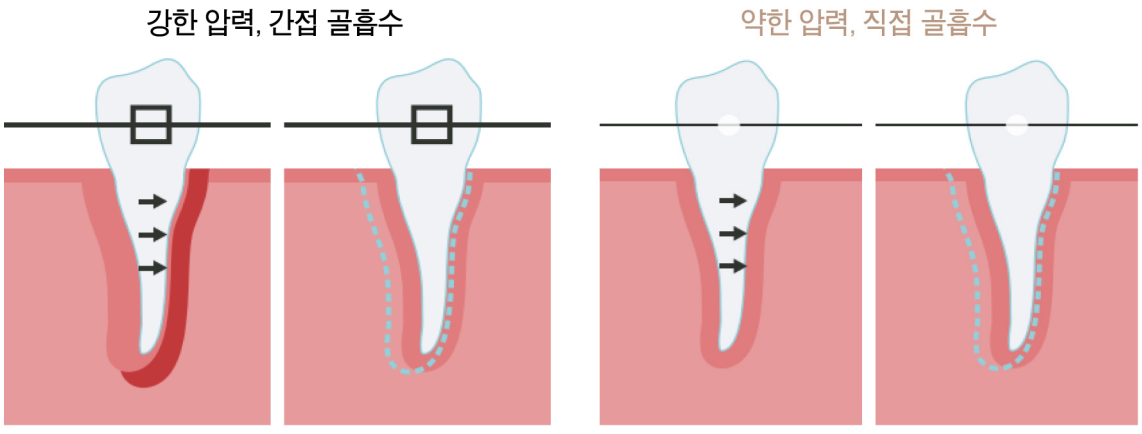

3~5초. 강한 힘이 지속되어 통증이 발생하고, 치주인대의 혈관이 좁아지기 시작함

몇 분 후. 치주인대 내에 혈관이 차단되어 피가 흐르지 않게 됨

몇 시간 후. 피가 통하지 않고 산소부족으로 인해 세포괴사가 발생함

3~5일 후. 아직 치아이동은 이루어지지 않고, 간접 골흡수가 시작되며 치조골이 녹기 시작함

7~14일 후. 교정치아와 멀리 떨어진 치아의 치조골이 녹으면서 생긴 공간으로 치아이동이 시작됨

3~5초. 치주인대의 혈관이 부분적으로 압박됨

몇 분 후. 혈류가 변하며 산소압이 변화되기 시작함

몇 시간 후. 대사 변화와 함께 세포 활성화, 효소 형상에 변화가 일어남

2일째부터. 조골세포와 파골세포의 골개조가 시작되어 치아이동이 이루어짐

그림 1-3. 강한 힘(heavy force)이 아닌 이상적인 힘(optimal force) 범위 내의 약한 힘(light force)을 가할 때 직접 골흡수(direct bone resorption) 과정을 통하여 좀 더 빠르고 효율적인 치아이동이 발생하게 된다. 따라서 약한 힘을 가하기 위하여 노력해야 한다.

지속적인 힘이 약하고 지속적인 치아이동을 일으킨다. 반면 간접 골흡수에서는 치아에 인접한 골이 흡수될 때까지 좀 더 긴 시간이 소요되므로 치아이동이 지연되며, 새로운 위치로 도약(jump)하는 방식으로 치아이동이 이루어진다(그림 1-4).[4] 따라서 치과의사들은 항상 치아이동에 꼭 필요한 힘만 사용할 수 있도록 노력을 기울여야 한다.

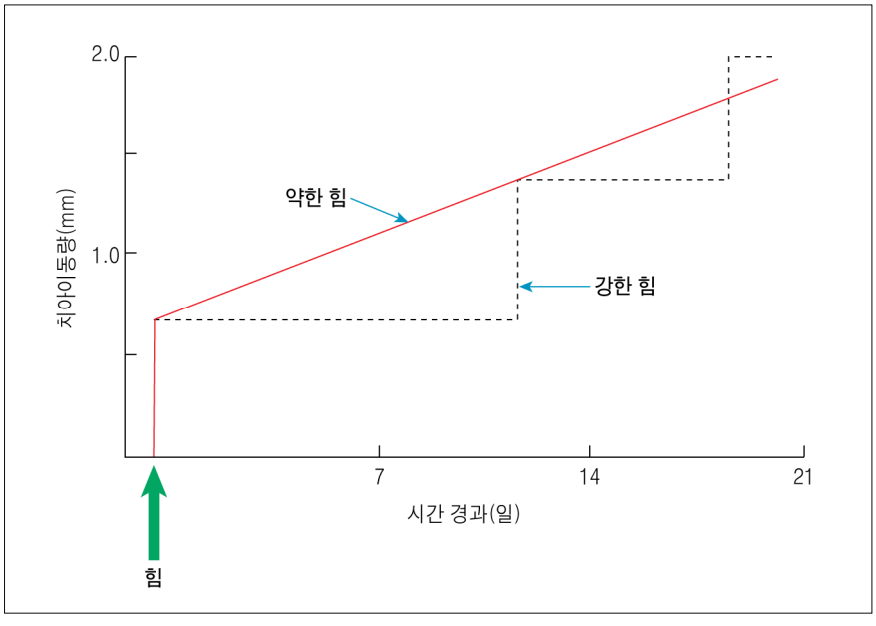

그림 1-4. 직접 및 간접 골흡수 간의 치아이동 과정의 도해. 약한 힘을 적용하였을 때 발생하는 직접 골흡수 과정에서는 치아이동의 지연이 없다. 강한 힘을 적용하였을 때 발생하는 간접 골흡수 과정에서는 치아이동이 지연되며, 치아에 인접한 골이 흡수되기 전까지는 치아이동이 발생하지 않는다.[4]

3) 치근흡수 예방 *(Prevention of orthodontically induced root resorption)*

교정치료를 받는 환자 중 일부는 치근흡수 현상이 발생한다. 가장 호발하는 부위는 상악 절치로 알려져 있으며[6,7] 전치부 이동량이 많은 소구치 발치교정 증례에서 많이 발생한다.[8,9] 상아질과 백악질이 부분적으로 상실되며, 정도가 심할 경우 치아의 기능을 상실하거나 예후에 악영향을 미칠 수 있다. 이와 같은 치근흡수를 '교정치료로 인해 발생하는 치근흡수[orthodontically induced root resorption(OIRR)]' 라고 한다.

교정치료 중 치근흡수의 원인은 과도한 교정력, 치근의 과도한 이동, 피질골(cortical bone)과 치근의 접촉, 매복치에 의한 흡수, 치아 주변 종물, 전신질환 등 다양하다.[10] 과거에는 2차원 엑스레이 영상으로 치근흡수를 평가하였으므로 정확한 치근흡수량을 파악하기 어려웠으나, 최근에는 CBCT(cone-beam computed tomography)를 통하여 교정 후 치근흡수량의 정확한 평가가 가능해졌다(그림 1-5). 치근흡수 평가에 있어서 파노라마 영상의 경우 CBCT 영상에 비해 치근흡수를 과소평가하는 경향이 있으므로, 치근흡수량을 평가할 때에는 CBCT를 사용하는 것이 더욱 신뢰도가 높고 정확하다(그림 1-6).[11] 치료 후뿐만 아니라 치료 전에 CBCT를 촬영하여 치근흡수 여부를 미리 평가하는 것 또한 중요하며, 이미 짧은 치근이 관찰되는 환자는 치근흡수를 최소화할 수 있는 방향으로 치료계획을 수립하여야 한다(그림 1-7). 따라서 치과의사들은 치근흡수를 최소화하기 위해 노력할 필요가 있다.

먼저 치료계획 수립 시에 치근의 이동을 최소화하는 방향으로 계획을 세워야 한다. 특히 성인은 소아나 성장기 청소년에 비해 치근흡수율이 높으므로 중장년층 교정에서는 가능한 한 치근이동이나 치체이동보다는 치관의 경사이동이나 회전 위주의 치료계획을 수립하는 것이 안전하다.[12] 과도한 양의 치근이동을 포함한 교정치료를 진행한 경우 교정치료 후에 상당량의 치근흡수가 관찰되는 경우가 많다(그림 1-8). 따라서 중장년층 교정에서는 치체이동이나 치근이동을 동반하는 발치교정이나 비발치 전체 후방이동(total distalization)과 같은 공격적인 치료계획보다는 전치부 부분교정과 같은 보수적인 치료계획으로 접근할 때 더 안전한 결과를 얻을 수 있을 것이다.

또한 치근흡수를 최소화하기 위해서는 과도한 힘을 가하기보다는 '교정적 치아이동을 위한 최적의 힘' 범위 내의 약한 힘을 가하는 것이 안전하다. 약한 힘을 가할 때보다 강한 힘을 가할 때 치근흡수가 심해진다는 것은 기존 연구 결과를 통해 잘 알려져 있다.[13-16] 큰 교정력을 가하더라도 치아이동이 더 빠르게 나타나지는 않으며, 교정력이 클수록 오히려 초자양화 부위가 많아져 치근흡수가 증가하고 치아이동이 느려진다. 따라서 최적의 힘 범위 내에서 교정력을 가하는 것이 바람직하며, 교정장치를 재활성화하여 교정력을 새로 가한 후에는 최소 1개월 정도의 충분한 시간을 두고 기다려서 치근 표면의 손상된 백악질이 다시 재형성될 수 있는 시간을 가질 필요가 있다.

그림 1-5. 발치 교정치료 후 발생한 #43 치아의 치근흡수. 치조골의 피질골(cortical bone)에 접촉하여 치근흡수(root resorption)가 발생하였다.

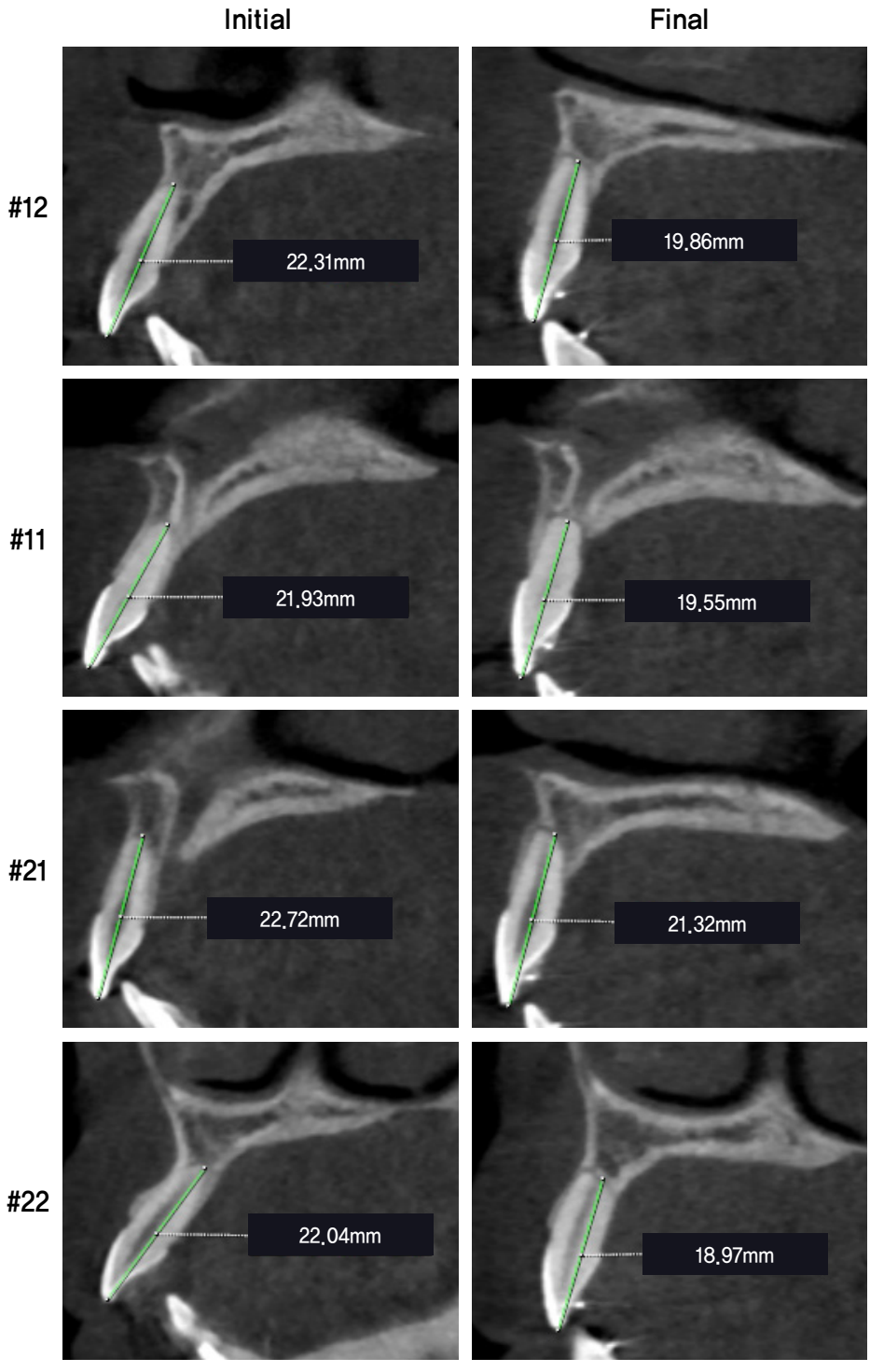

그림 1-6. 발치교정 환자에게서 발생한 치근흡수량 확인. 파노라마상에서 확인할 경우 치료 전·후의 치근 길이를 정확히 평가하기 어렵지만, CBCT(cone-beam computed tomography)를 사용할 때에는 정확한 정량적 평가가 가능하다.

그림 1-7. 상악 양측 매복 견치(impacted canine)로 인한 상악 중절치 및 측절치 치근흡수 증례. 치료 시작 전부터 이미 상악 전치부의 치근흡수가 심하므로 견치 견인 후 상악 전치부의 이동을 최소화하는 치료계획을 수립하여 치료해야 한다.