제 7 장

악골괴사증 진단 및 병기와 치료 계획

김 선 종

1. 악골괴사증의 영상

임상적으로 악골의 골 노출이 발생하기 전에 악골괴사증(BRONJ) 발병의 예측을 위한 진단 영상의 치료 양식의 확립은 필수적이다. 기존의 치과에서 널리 쓰이는 방사선사진(구강 및 파노라마 방사선사진)에서는 치조골의 경화 및 치조백선(lamina dura)의 흩어짐 그리고 치주인대 공간이 넓어지는 소견이 악골괴사증의 초기 징후로 보고되고 있다. 또한 골용해(bone lysis)는 악골괴사증의 진행을 인지하는 중요한 소견이며, 특히 악성 종양 환자에서 전이된 암은 턱뼈의 골용해 양상을 나타낸다.

일반적으로 악골괴사증이 더 진행되면 불균일한 골용해성 방사선 투과성 병소와 불투과성 골경화증이 혼합되어 나타나며, 병소 중심부에 부골화된 불투과성 병소가 관찰된다. 악골괴사증(그림 7-1)의 경우 부골화까지 진행이 되어도 골막 반응이 거의 보이지 않는 것으로 알려져 있으나, 일부 보고에서는 광범위한 하악의 골막 반응이 관찰된 바 있다.

기존의 방사선 촬영뿐만 아니라, 컴퓨터단층촬영(CT)은 질환이 진행된 단계에서 더 명확하게 협설측의 피질골 파괴를 명확하게 인지할 수 있다. 그러나 컴퓨터단층촬영만을 이용해서는 임상가가 악골의 뼈가 노출되기 전에 악골괴사증의 발병을 예측할 수 있는 데는 거의 효용성이 없다. 골 노출이 임상적으로 오랫동안 존재할 뿐만 아니라 구내 또는 구외의 누공과 같은 증상이 있는 경우가 있으며, 하순의 이상감각(Vincent's symptom)과 방사선사진상 광범위하게 진행된 골용해 같은 경우 암의 턱뼈전이를 배제한 후에 악골괴사증으로 생각해 볼 수 있다.

이러한 개념과 관련하여 Mawardi 등은 'Stage 0'의 개념으로써 임상적으로 악골괴사증이 이환되기 이전 또는 잠재적인 악골괴사증을 제안한 바 있다. 진행된 국소적 치주염 또는 오랫동안 치유

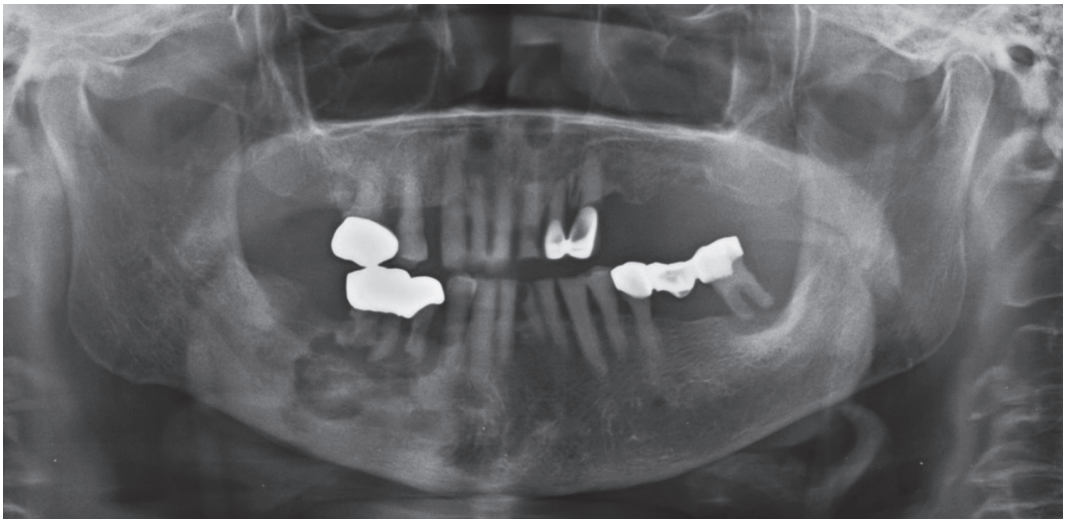

그림 7-1. 대표적인 악골괴사증의 파노라마 방사선사진. 불균일한 경계를 보이는 골용해성 방사선 투과성 병소 및 방사선 불투과성 골경화증이 우측 하악 대구치 부위에서 확장되고 있는 양상이다.

A

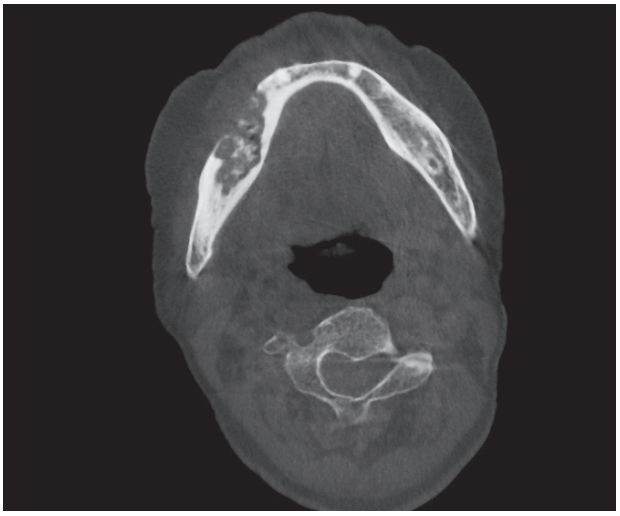

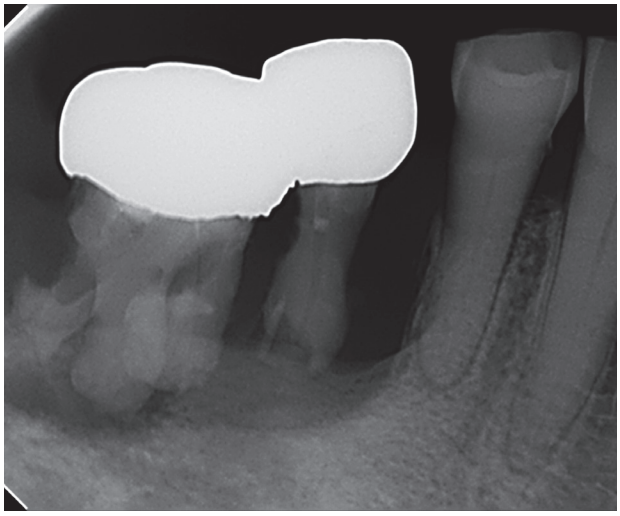

B

그림 7-2. A, 악골괴사증 환자의 콘빔씨티(CBCT). B, 동일한 환자의 치근단 방사선사진으로 진행성 골용해가 관찰된다.

되지 않은 발치와는 뼈의 노출로 쉽게 이어질 수 있다고 제안하였다.

1) 악골괴사증의 자기공명영상(MRI)

일반적으로 악골괴사증의 자기공명영상은 T2 강조 영상 또는 STIR(short tau inversion recovery) T1 영상 이미지 및 대비 높은 신호 강도에 T1 강조 영상과 매체에서 낮은 신호 강도를 나타낸다. T1 강조 영상에서는 강화된 신호로 나타난다. 그러나 한 보고에서는 T1과 두 T2 강조 영상에서는 낮은 신호 강도를 보고한 바 있다. 일반적으로, 골괴사 부의 T1 신호가 감소되는 경우가 많으며, STIR의 낮은 신호 그리고 T2와 혈관 성분들이 강조되는 경우가 많다.

T1 및 T2 강조 영상 모두 섬유증이나 골경화증을 반영하는 만성적 단계에서 낮은 신호 강도를 나타낸다. 그러나 이러한 연구 결과가 반드시 악골괴사증의 특성을 나타내는 것은 아니다. T1 강조 영상에서의 낮은 신호 강도와 T2 강조 영상에서 높은 신호 강도를 나타내는 진행된 골괴사 단계에서 괴사 뼈의 주변은 피질골 및 해면골에 의해 둘러싸여 있다. 이것은 증가된 세포적 성분, 골 형성 및 풍부한 혈관의 확산을 나타낸다. 중요한 것은 악골괴사증이 임상적으로 처음 발견될 때의 MRI가 검사 방법에 포함되면 진단에 유용할 수 있다는 점이며 제안되는 바이다. MRI에 의해 악골괴사증이 정의될 수 있다는 보고가 있으나 고비용으로 국내에서 악골괴사 환자 진단에서는 많이 쓰이지 않는 실정이다.

2) Bone scintigraphy

^{99m}Tc-disphosphonate(^{99m}Tc-MDP)와 뼈스캔 영상은 악골괴사증의 초기 변화의 검출에 유용하게 사용될 수 있다고 생각된다. 오라이언 등은 악골괴사증의 임상 치료 전 뼈스캔을 시행한 환자에서 66%의 양성 반응을 보고한 바 있다(그림 7-3). 그러나 골의 임상적 상태를 나타낼 수 있는 뼈스캔에 대한 연구는 시행된 바가 아직 없으며, 검사법의 낮은 해상도와 미세한 염증 및 괴사를 확인하는 것에 대해서는 아직 문제가 있다.

양전자방출단층촬영(PET)도 유용한 진단적 방법이 될 수 있지만, 뼈스캔 방법과 유사한 문제가 있다. Krishnan 등은 악골괴사증의 증상이 발병하기 전에 CT, T1 강조 MR 영상의 골수에서 낮은 신호 강도를 보이고 치주인대 공간과 골경화증이 증대되며, 뼈스캔상 증강되어 있는 영상이 악골괴사증의 전형적인 양태를 나타낸다고 보고한 바 있다. 이러한 결과는 여러 가지 영상 기법의 조합을 통해 악골괴사증의 조기 발견을 위해 더욱 유용하게 사용될 수 있다는 가능성을 의미한다.

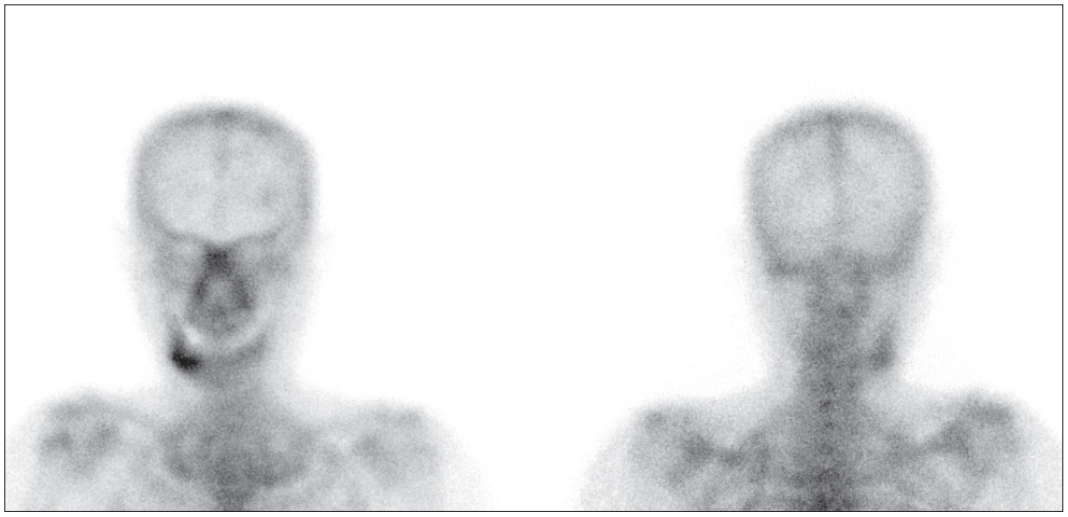

그림 7-3. 뼈스캔상 우측 하악 대구치부 병소의 hot spot이 관찰된다.

2. 악골괴사증의 조직병리

악골괴사증의 조직병리학적 검사는 경구 노출된 턱뼈의 조직검사를 통해 실시된다. 주요한 조직병리학적 양상으로는 다음과 같다(그림 7-4).

① 염증 세포의 침윤 및 괴사된 뼈와 육아조직이 골수강을 포함하고 있으며, 괴사골에 인접하여 방선균 군집이 존재할 수 있다. 악골괴사증이 비스포스포네이트에 의한 괴사골의 존재에 의해 발생하는지, 이차 감염에 의해 발생하는지에 대해서는 아직 불분명하다. 방선균은 구강 내 정상총 세균 중 하나이며, 기회 감염에 의해 여러 악골괴사증 증례에서 발견되어 왔으나 그 역할에 대해서는 아직 불분명하다.

② 괴사골의 주변부의 세균성 군집 증식: 악골괴사증의 병변은 만성 골수염과 비슷한 양상으로 나타난다.

③ 가성상피종양 과형성(pseudoepitheliomatous hyperplasia): 가성상피종양 과형성을 통해 방선균 등 구강 내 세균이 깊게 턱뼈에 침입할 수 있다. 이것이 결과적인 것인지, 원인론적인 것인지는 아직 불분명하다.

A

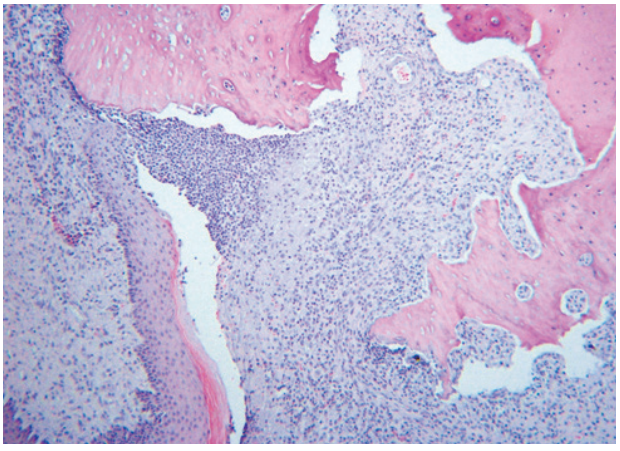

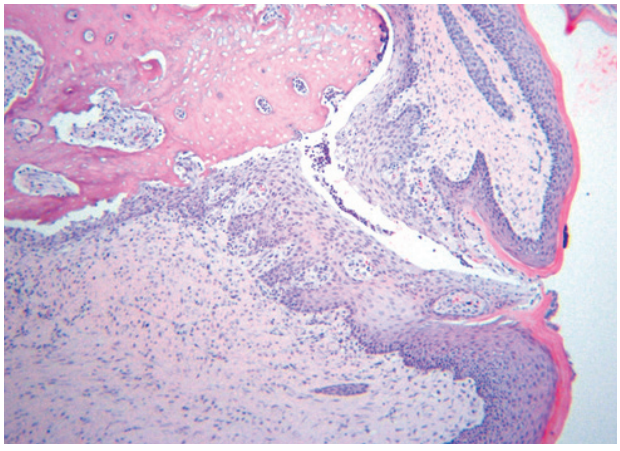

B

C

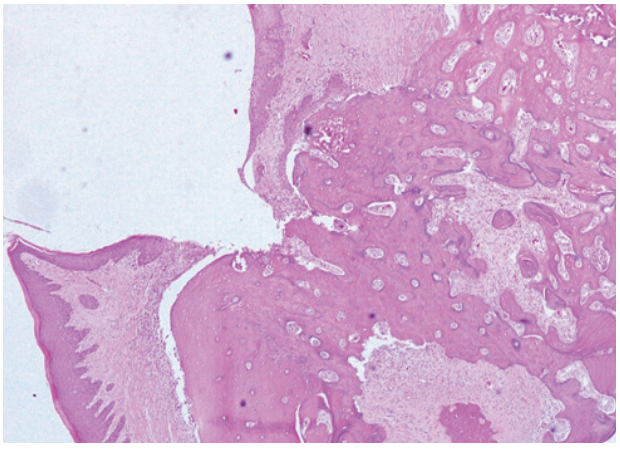

그림 7-4. A~C, 광범위한 궤양성 병소 및 노출되고 괴사된 골과 관련하여 부골 및 박테리아의 집락이 동반되어 나타나는 양상을 보인다. 또한 위상피성증식(pseudoepitheliomatous-like hyperplasia)과 같은 상피의 결합조직으로의 과형성이 특징적이며 염증세포의 침윤이 함께 나타난다.

④ 다른 주목할 만한 조직학적 연구 결과는 파골세포 증가 또는 감소 또는 급성 염증 등이 보고되었다.

악골괴사증 환자에서의 조직학적 양상은 크게 세 종류의 병변이 있음을 나타낸다. 염증, 비염증성 병변은 정상적인 뼈에 비해 골소주와 골원에 새로운 골형성의 결과로 골 질량이 증가한다. 그러나 하버시안관(haversian canal)의 크기와 수는 혈액 공급이 감소되기 때문에 괴사와 감염에 이르는 결과를 가져온다. 파골세포의 수는 골괴사 병변에만 증가한다. 한센 등은 방사선 골괴사의 병리 조직학적 연구 결과를 악골괴사증과 비교한 바 있다. 악골괴사증은 정상 뼈에 존재하는 모자이크와 같은 괴사된 뼈를 나타내는 반면, 방사선 골괴사의 경우에는 턱뼈의 넓은 범위에 걸쳐 균일한 괴사를 유도함을 보고한 바 있다. 이것은 국소적 허혈 상태의 악골괴사증의 발생 메커니즘 중 하나와 깊은 연관을 가지고 있다. 비스포스포네이트에 의한 혈관 신생성의 억제가 제안되었으며, 여러 연구들이 혈관의 유의한 억제 및 혈관 신생 억제 및 악골괴사증의 발병 사이의 관계를 보여준 바 있다. 또한 Favio 등이 악골괴사증 환자의 턱뼈의 조직 형태학적 연구에서 도식화된 바와 같이 악골에 혈액 공급의 감소로 인한 허혈과 악골괴사증과의 관련성을 제안하는 것이 합리적이라 할 수 있다.

주사 전자 현미경을 사용하여 Hoefert 등은 악골괴사증, 골수염, 방사선 골괴사 등의 비교에서 비스포스포네이트로 치료받은 악골괴사증 환자와 그들의 악골괴사증 악골에서 미세 균열(micro crack)이 상당히 증가함을 발견하였다. 이 연구에서 연구자는 악골괴사증은 미세 균열과 함께 세균이 침입하여 악골에 감염이 발생하며 골이 노출되는 악골괴사증 이외에도 통증과 임상적 염증 반응을 나타내는 증상성(symptomatic) 악골괴사증을 정의한 바 있다. 이는 흥미로운 최근의 연구(미세 균열에 악골괴사증과 관련한 세포 사멸을 보인 골세포)와 유사한 결론을 이끌어내고 있다.

요약하면, 악골괴사증은 진단 조직 병리학적으로 아직 확립되지는 않았으며, 특히 골수염과의 관련성 및 감염의 일차적 또는 이차적 원인론에 대해서는 불명확하다. 또한 비스포스포네이트에 의한 괴사 또는 괴사에 의한 비스포스포네이트의 골수염에의 보조적인 역할에 대해 명확히 할 필요가 있다.

① 매우 많은 세균성 집락이 골 주변에서 관찰된다. 이는 세균과 함께 감염된 뼈가 감염의 원인적 역할을 한다고 예상된다.

② 많은 파골세포와 변연화된 골 표면이 세균성 감염이 일어난 골 표면 주변으로 관찰된다. 이는 일시적으로 증가된 골의 흡수를 의미하며, 아마도 직접적 또는 간접적으로 세균에 의해 촉진된 것으로 생각된다.

③ 그러나 많은 파골세포가 존재하는 골에서도 골세포(osteocytes)는 거의 관찰되지 않는다. 이것은 골세포가 세균의 침범 이전에 이미 괴사했다는 것을 의미하여 비스포스포네이트 자체가 악골괴사증의 발병 이전에 골세포를 미리 괴사시켰을 가능성이 있다.

④ 많은 대식세포가 파골세포에 근접하여 관찰된다. 이것은 이러한 대식세포들이 비스포스포네이트를 함유한 파골세포를 둘러싸는 것으로 생각될 수 있다.

3. 악골괴사증의 진단 전략

1) Diagnosis

미국 구강악안면외과학회(American Association of Oral and Maxillofacial Surgeons)는 악골괴사증에 대한 정의를 내렸고, 이는 2006년에 발표된 이래로 바뀌지 않았다. 진단의 주의는 다음을 포함한다. (1) 비스포스포네이트의 노출력, (2) 구강 내에 노출된 골, (3) 이전에 악골 부위 방사선 치료를 받은 경력이 없다. RANKL 억제제를 받는 환자의 악골괴사는 이러한 기준들을 필요로 한다.

최근에 미국 치과의사협회(American Dental Association)는 더욱 포괄적인 단어인 ARAON-J(antiresorptive associated ONJ)를 발표했다.

악골괴사증의 차별적인 진단은 다른 흔한 임상 상황을 배제해야 한다. 환자가 비스포스포네이트와 방사선치료를 악골에 동시에 받으면서 노출된 골이 있는 특이한 상황에서는 방사선 골괴사가 강하게 고려되어야 한다. 비록 전형적으로 진행된 악골괴사증에서 골 염증과 감염이 존재하지만 이는 이차적인 상황이다. 노출된 골과 주변 조직이 이차적으로 감염이 되고, 골수염(osteomyelitis)과 임상적으로 비슷한 상황을 나타낸다. 이 노출된 골 시료의 병리학적인 분석을 시행하면 박테리아 잔해와 염증 조직에 매개된 골괴사를 보인다.

이 상황에서 환자의 병력과 임상 조사는 가장 확실한 진단 방법이다. 괴사 및 노출된 골은 수주, 심하면 수년 동안 증상이 없을 수 있다. 이러한 병소는 주변 조직이 염증화되거나 감염의 임상적인 증거가 있을 때 증상을 나타낸다. 임상적으로 발견되는 골괴사 발생 전에 증상은 보통 치아 동요도, 통증, 점막 부종, 발적 그리고 궤양을 포함한다. 이러한 증상들은 자연스럽게 발생하거나 이전의 치아치조 수술 부위에 흔하게 나타난다. 대부분의 임상 연구에서 노출 부위는 이전의 치아 수술치료를 받은 부위였다. 그러나 무치악 부위나 외상력이 없는 환자에서도 노출된 골이 발견되었다. 이차적으로 괴사 턱뼈가 감염이 되면 구내와 구외 누공이 발생한다. 골괴사에 이은 만성 상악동염은 상악골에 문제가 있는 환자에게서 나타나는 증상이다.

악골괴사증 위험이 있는 환자에서 골스캔의 사용은 관심을 끌고 있다. 비록 핵 이미지가 직접 보이는 질환에만 국한되지만, 이는 예방적인 차원에서 유용할 수 있다.

환자의 병력과 임상적 검사는 이러한 조건에 대한 가장 민감한 진단 도구이다. 노출되고 괴사된 골 부위는 몇 주, 몇 달, 몇 년간 증상이 없을 수 있고 통증을 초래할 수도 있다. 이 병소는 주위 조직에 염증이 발생하거나 노출된 골의 임상적 증거가 존재할 때 가장 빈번히 증상을 초래한다. 징후 및 증상은 통증, 치아 동요, 점막 종창, 홍반, 궤양 같은 임상적으로 파악 가능한 골괴사의 소견이 발생하기 전에 일어날 수 있다. 이들은 자발적으로 또는 더욱 흔하게는 이전의 치아-치조골(dentoalveolar) 수술을 받은 부위에서 발생할 수 있다. 대부분의 증례 보고(case report)는 이전의 치과 수술 부위에서 이 합병증에 대해 서술하였으나 노출된 골은 악골에 외상을 받지 않은 부위 또는 무치악

부위에서도 보고된 바가 있다. 구내, 구외 누공은 괴사된 악골이 2차 감염될 때 발생할 수 있다. 또한 일부 환자들은 신경혈관다발이 염증성 주변 골로부터 압박됨에 따라 이환 부위의 이상감각을 호소하기도 한다. 구강-상악동 누공을 포함한 또는 포함하지 않은 골괴사에 2차적으로 발생하는 만성 상악동염은 상악골이 관여되었다는 증상이 될 수 있다.

병소는 상악보다는 하악에서 빈발(2:1 비율)하며, 하악골융기(tori), 골융기(bone exostoses), 악설골융선(mylohyoid ridge)과 같은 골성 돌출물 위의 얇은 점막 내의 부분에서 더 흔하게 발견된다. 이환된 부위의 크기는 다양하며, 치유되지 않은 발치와에서부터 전 악골의 노출 및 괴사에 이를 수 있다. 노출된 골 부위는 전형적으로 염증성 홍반성 연조직에 의해 에워싸여 진다. 노출된 골 부위에서의 화농성 삼출물은 이 부위가 이차 감염되었을 때 존재할 수 있다.

방사선적 변화는 크게 골이 침범되거나 석회화 소실이 일어나지 않을 때까지는 분명하지 않다. 그러므로 파노라마사진과 치근단 방사선사진은 골괴사의 초기 단계에서 중요한 변화 양상을 나타내지 못한다. 이전의 발치 부위에서의 골화가 거의 진행되지 않거나 진행되지 않은 소견이 초기 방사선 징후를 나타낼 수 있다. 초기 또는 후기 방사선적 변화는 전형적인 치근단 병소, 골수염 또는 암 환자에서 원발성 또는 전이성 골 질환이 의심될 때의 양상과 비슷할 수 있다. 따라서 악골 내 전이 병소의 강한 임상적 가능성이 있고, 그것들의 진단이 임상적 치료 결정을 바꿀 수 있다면 골생검이 고려될 수 있다. 그렇지 않으면 정맥 내 비스포스포네이트에 노출된 환자들의 골생검은 치유되지 않는 골 손상을 야기하기 때문에 시행되어서는 안 된다.

광범위하게 골이 침범된 경우 약한 뼈(mottled bone) 또는 부골(sequestrum)이 산재성 골수염의 양상과 비슷하게 나타난다. 치주인대 공간의 확장이 방사선적으로 중요할 수 있다. 정맥 내 비스포스포네이트 노출이 지속된 이후에 골의 osteosclerosis가 방사선적으로 중요할 수 있는데, 특히 골경화성 치조백선이 중요하다. 더 진전된 악골괴사증에서 골감소적 변화는 하악의 하연 부위로 확장되어 병적 골절을 초래할 수 있다.

컴퓨터단층촬영은 괴사된 양에 관해 더 정확한 3차원 정보를 제공하고 종종 외과적 변연절제술 과정을 계획하는 데 유용하다. 그러나 증상이 없는 사람들에게 초기 발견에 도움이 되는 것으로 입증되지 않았다. MRI는 골 허혈과 괴사의 초기 징후인 골수부종을 발견하는 능력을 가지고 있지만 높은 비율의 위양성(false positive)와 연관되어 있다. Radionucleoside 뼈스캔은 골 혈관 변화를 파악하는 데 가장 민감한 특성을 가지고 있어 악골괴사증의 초기 징후로 혈관 변화가 입증된다면 도움이 될 수 있다. 일반적으로 모든 이미지 특성들이 현존하는 괴사 과정의 정도를 결정하는 데 도움이 되는 것으로 입증되었으나, 악골괴사증 위험성의 환자를 분석하는 데 있어 어떤 효력이 있는지 입증되지 못하고 있다.

노출된 골의 절제(debride) 된 시편의 현미경 검사로, 전형적으로 괴사된 골이 박테리아 잔사와 염증조직과 연관되어 있음을 밝혀내며 노출된 골 부위로부터 얻은 미생물 배양은 보통 정상 구강 미

생물을 분리해내므로 항상 도움이 되지는 않는다. 그러나 광범위한 연조직이 침범된 증례의 경우 미생물 배양 데이터는 동시에 존재하는 구강 감염을 정의하고 적절한 항생제 요법 선택을 용이하게 해줄 것이다.

4. 악골괴사증과 골 대사 마커

악골괴사증은 구강 병변에 대한 거시적인 연구 결과, 임상적 진단 및 방사선학적 영상의 도움을 받아 진단될 수 있다. 악골괴사증의 진단은 치과의사에게도 어려울 뿐만 아니라 쉽지 않은 경우가 많다. 악골괴사증의 가능한 병리학적 발생원인 중 하나는 파골세포의 골흡수의 억제에 의한 뼈의 리모델링을 방해하는 것으로, 골흡수 및 골 형성 마커의 수준이 악골괴사증의 진행과 관련되어 있다는 여러 연구들이 제안되어 왔다. 이러한 생화학적 지표의 측정은 악골괴사증에 대한 더 효과적인 치료적 개입이 가능하며 증상, 진단, 임상 경과의 추적 및 치료 효과의 모니터링 예측에 유용하다는 장점이 있다.

현재까지 가장 위험을 평가하는 방법으로써 널리 알려져 온 방법은 골 전환율과 경구용 비스포스포네이트에 의한 골 재생의 전반적인 억제와 연관된 대략적인 것을 측정하는 C-terminal cross-linking(CTX)로 알려진 혈청 테스트법이다. 100pg/mL보다 적은 값은 악골괴사의 높은 위험성이 있다고 알려져 있다. 100과 125pg/mL 사이의 값은 악골괴사에 중등도의 위험성을 나타낸다. 126과 149pg/mL 사이의 값은 최소한의 위험성을 나타낸다. 150pg/mL 또는 그 이상의 값은 임상적으로 정상적인 턱의 골 재생을 의미한다.

골다골증에 관한 2000 National Institute of Health(NIH) Consensus Conference에서 골 전환 표지자들은 개개인 환자의 임상적 평가에서 활용이 제한되고 골 미네랄 밀도(BMD) 측정에 대한 대체물로 사용될 수 없다고 결론지었다. 이 주장은 확실히 골감소증과 골다골증의 평가와 관련 있으므로 확실히 사실인데, 이는 특히 이러한 조건은 대퇴골 또는 요추골과 연관이 있는 임의의 BMD 표준에 의해 정의되기 때문이다. 그러나 적절한 임상적 연관성이 있는 골 전환 표지자들은 악골괴사의 위험성을 평가하는 중요한 활용도를 지닌다. 증명을 위해 FDA로 보내졌던 CTX는 경구용 비스포스포네이트 연구의 대부분에서 사용되며 골 전환의 평가 기준으로 남아 있다.

골 개조는 혈액과 뇨에서 발견되는 골 전환/재생의 많은 대리 표지자들을 통해 평가될 수 있다. 골-특이 alkaline phosphotase와 osteocalcin을 포함하는 골 형성 인덱스는 많은 임상가들에게 친숙하다. 그러나 악골괴사증은 골흡수와 관련된 문제이지 골 형성과 관련된 문제는 아니다.

유용한 골의 표지자들은 뇨의 pyridinolines과 deoxy-pyridinolines의 수준과 뇨 또는 혈청의 type 1 collagen telopeptides(NTX와 CTX) 수준을 포함한다. 혈청 CTX 인덱스는 BMD 테스트보다 훨씬 더 빨리 며칠에서 2주안의 골 개조/재생을 확인할 수 있다. BMD 테스트는 오직 상대적인 BMD만을 측정하므로 골격 골 밀도를 평가하는 데 유용하다. 또한 혈청 CTX는 상대적인 골 재

생률을 측정함으로써 골흡수를 테스트하는 데 유용하며 이 정보는 비스포스포네이트-유도 골괴사의 위험성을 평가하는 데 큰 역할을 한다.

혈청 CTX 테스트는 실온에서 red-topped tube에 수집된 전혈에서 오직 1mL만 필요로 한다. 아침 공복 시의 혈액 샘플이 채취되어야 하는데, 하루 중 변화가 있어 늦은 오후나 밤에 level을 증가시킬 수 있기 때문이다. 혈청은 응고를 위해 최소 15분 정도 기다린 후에 테스트되어야 하며 실온에서 16시간, 냉장고에서 3일, 냉동 상태로 3개월간 정확하게 보관되어야 한다.

CTX는 type 1 collagen의 cross-linking chain으로부터 C-terminal telopeptide-related fragment의 혈청 수준을 통해 측정된다. 이는 골의 type 1 collagen의 cross-linking peptide의 상대적으로 특정한 carboxyl terminal end fragment인데 골흡수 과정 동안 파골세포에 의해 분해된다. 유사한 collagen degradation가 NTX로 알려진 골의 같은 cross-linking peptide의 amine end에서 발생한다. 그러나 Rosen 등은 CTX가 가장 깊이 골흡수와 특별히 항흡수 치료와 깊은 연관이 있다고 밝혔다. 실제로 이 테스트는 특히 골 전환 억제 정도와 경구용 비스포스포네이트 사용과 관계된 악골괴사의 위험성을 평가하는 데도 유용하다.

CTX는 단지 가이드라인일 뿐 절대적인 검사가 아니다. 이것은 골연화증이나 골다공증으로 경구용 비스포스포네이트를 복용하는 환자들에 있어서 골의 turnover 억제 정도를 평가함에 있어 가장 유용하다.

CTX는 암 환자에게는 유효하지 않은데, 그 이유는 암 자체가 콜라겐 분해를 야기하기 때문에 판독이 음성으로 높아진다. CTX의 수치는 또한 현재 또는 과거부터 유의하게 많은 스테로이드나 methatrexate를 투여하는 환자(주로 류마티스성 관절염, 전신적 홍반성 루프스, dermatomyositis 등의 류마티스성 질환의 치료로 쓰임)들에게는 믿을만하지 못하다.

이러한 상황에서는 스테로이드로 유도된 콜라겐 합성 억제가 영향을 주어 낮은 수치를 나타내기 때문이다. Methatrexate은 파골세포 전구체를 포함한 골수세포들에 부정적인 영향을 미치므로 이것 또한 CTX상 낮은 수치를 나타낸다.

비스포스포네이트를 규칙적으로 경구 투여하는 환자들은 CTX 수치가 정상인 350pg/mL에서 500pg/mL보다 낮게 나오고, 종종 150pg/mL 이하로 관찰된다. 100pg/mL 이하의 수치는 유의한 골의 전환 억제를 나타내는데, 이는 자발적으로 또는 발치나 치주적인 수술, 치과 임플란트 식립 같은 시술 이후에 비스포스포네이트로 유도된 골괴사의 유의한 위험 때문이다. 100~125pg/mL 사이의 수치는 중등도의 위험을 나타내고 126~149pg/mL는 최소의 위험성을 나타낸다. 150pg/mL 이상의 수치는 비스포스포네이트로 유도된 골괴사의 진행과는 관련이 없다.

CTX는 비스포스포네이트를 현재나 과거부터 투여 중인 환자의 골 전환 억제 정도와 관련하여 초기에 참고할 수치로 특히 유용하다. 또한 약을 잠시 복용하지 않는 기간 전후로 위험성을 평가하기에도 유용하다.

비스포스포네이트의 경구 복용을 중단하는 경우 파골세포 전구체의 골수 회복과 점진적으로 골

turn over의 특정 단계로 가게 된다. CTX는 임상가들에게 약을 중단하는 시기의 효용성과 수술을 위한 적절한 시기에 대한 유용한 가이드라인을 제공한다.

경구용 비스포스포네이트의 장기간 복용과 관련된 CTX 수치의 주목할 만한 현상은 언급할 가치가 있다. 경구용 비스포스포네이트를 7년이나, 그 이상 복용한 환자들은 초기에 매우 낮은 CTX 수치를 보였다가 약복용 휴지기를 6~9개월 동안 점진적인 수치 증가를 보이며 150pg/mL에 도달한다. 이 개개인들은 특정 시기에 낮은 CTX 수치의 반등을 보인 것에 대해 괄목할 만하다.

이것은 골수 회복기와 파골성 골흡수기로 복귀 때문인 것으로 보인다. 파골세포가 골을 흡수할 때 비스포스포네이트가 가미되면 그들은 세포성 죽음과 파괴를 겪고, 비스포스포네이트의 방출을 초래한다. 비스포스포네이트는 즉시 골로 되돌아가고, CTX상 낮은 수치의 결과를 나타낸다. 이러한 경우, 가장 높은 CTX 수치는 어떤 필요한 수술을 계획할 때 가이드라인으로 사용되어야 한다.

저자 등은 난치성 악골괴사질환 치료연구센터에 내원한 악골괴사증 환자 37명과 비스포스포네이트를 24개월 이상 복용하였으나 구강내 수술 후 악골괴사 없이 치유가 잘 이루어진 나이, 성별 매칭된 대조군 37명을 설정하여 laboratory test 결과를 비교하였다(Kim 등, 2013). 기존의 바이오마커로 제안되었던 CTX, NTX 외에도 osteocalcin(OC), deoxypyridinoline(DPD), bone-specific alkaline phosphatase(BAP), parathyroid hormone(PTH)에 대한 검사를 시행하였다.

그 결과 그룹 간 비교에서 PTH를 제외한 모든 골마커가 통계적으로 유의하지 않은 결과를 나타내었다. 악골괴사증 환자에서의 drug holiday(비스포스포네이트 투약 중지) 후 주요 골대사 마커인 CTX의 시간적 추세 또한 일정한 방향성을 보이지 않았다.

이에 현재까지 제안되었던 골 대사 마커들, 특히 CTX는 악골괴사증 발병의 위험성 평가에 대한 사용은 그 근거가 부족하였다.

표 7-1

두 그룹 간의 바이오마커의 수치

	악골괴사증 그룹(I)	표본 수 (N)	비-악골괴사증 그룹(II)	표본 수 (N)	P-값
sOC(ng/mL)	7.92(4.43)	35	9.84(5.69)	36	0.118
uDPD(nM/nMcr)	6.92(4.22)	35	7.68(4.92)	36	0.486
sCTX(ng/mL)	0.177(0.144)	37	0.229(0.186)	37	0.187
uNTX(nM/nMCr)	48.91(34.46)	35	50.09(31.88)	37	0.881
sBAP(U/L)	25.39(9.76)	18	31.91(15.94)	23	0.115
sPTH(pg/mL)	46.67(13.24)	23	38.06(6.60)	15	0.012
sCTX 0.15 <	13(39.4%)		20(60.6%)		0.102
sCTX 0.15 >	24(58.5%)		17(41.5%)		

* sOC: serum osteocalcin, uDPD: urine deoxypridinoline, sCTX: serum C-terminal telopeptide, uNTX: urine N-terminal telopeptide, sBAP: serum bone-specific alkaline phosphatase, sPTH: serum parathyroid hormone.